

# Caso clínico de una dermatitis en la cara

## Santiago de la Rosa Iglesias

Ldo. en Medicina y Cirugía. Master en Acupuntura. Diplomado en Homotoxicología y Homeopatía. Presidente de la Comisión de Médicos Naturistas del Icomem - Madrid. España.

---

### Resumen

Se presenta un caso clínico de una dermatitis en la cara.

### Palabras clave

Dermatitis Facial; Medicina Integrativa.

---

### Correspondencia:

Santiago de la Rosa Iglesias  
sdelarosa@telefonica.net

## DERMATITIS

### Descripción de la patología

La dermatitis según MedlinePlus: Es un trastorno cutáneo prolongado (crónico) que consiste en erupciones pruriginosas y descamativas.

Otras formas de eccema abarcan:

- Dermatitis de contacto;
- Eccema dishidrótico;
- Eccema numular;
- Dermatitis seborreica.

### Causas

Los siguientes factores pueden hacer empeorar los síntomas de la dermatitis atópica:

- Alergias al polen, el moho, los ácaros del polvo o los animales;
- Resfriados y aire seco en el invierno;
- Resfriados o la gripe;
- Contacto con materiales irritantes y químicos;
- Contacto con materiales ásperos como la lana;
- Piel reseca;
- Estrés emocional;
- Resecamiento de la piel por tomar muchos baños o duchas o nadar con mucha frecuencia;
- Enfriarse o acalorarse demasiado, al igual que cambios súbitos de temperatura;
- Perfumes o tintes agregados a las lociones o jabones para la piel.

## Síntomas

Los cambios en la piel pueden abarcar:

- Ampollas que supuran y forman costras.
- Piel seca en todo el cuerpo o áreas de piel con protuberancias en la parte de atrás de los brazos y al frente de los muslos.
- Secreción o sangrado del oído.
- Áreas de piel en carne viva por el rascado.
- Cambios en el color de la piel: más o menos color con respecto al tono normal de ésta.
- Enrojecimiento o inflamación de la piel alrededor de las ampollas.
- Áreas gruesas o con apariencia de cuero, llamadas liquenización, lo cual puede ocurrir después de rascado o irritación prolongados.

Tanto el tipo de erupción como el lugar donde aparece pueden depender de la edad del paciente:

- En niños menores de 2 años, las lesiones de piel empiezan en la cara, el cuero cabelludo, las manos y los pies. Con frecuencia, se trata de una erupción que produce picazón, es exudativa, espumosa o que forma costras.
- En niños mayores y adultos, la erupción se observa con mayor frecuencia en el interior de las rodillas y los codos, al igual que en el cuello, las manos y los pies.
- Durante un brote intenso, las erupciones pueden ocurrir en cualquier parte del cuerpo.

La picazón intensa es común y puede comenzar incluso antes de que la erupción aparezca. La dermatitis atópica a menudo se denomina «picazón que produce salpullido», porque la picazón comienza y luego aparece el salpullido o erupción en la piel como resultado del rascado.

## Pruebas y exámenes

Biopsia y pruebas cutáneas

## Tratamiento tradicional o convencional

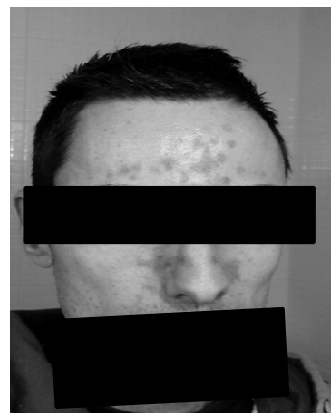Anhistamínicos, inmunomoduladores como tranquilizantes, corticoides orales y en cremas, fármacos que inhiben el sistema inmunitario, como ciclosporina, metotrexato o micofenolato de mofetilo. Fototerapia, un tratamiento médico en el cual la piel se expone cuidadosamente a la luz ultravioleta (UV).

## CASO CLÍNICO

El paciente nos escribe por correo electrónico el 31 de diciembre de 2014: «Sobre los 14 años me salieron unas zonas rojas en el pecho a la altura del corazón; poco después me salieron en las aletas nasales y así estuve durante muchos años. Lo trataba con cremas de corticoides, más o menos lo tenía controlado. Pero hace unos siete años explotó, me salió por toda la cara y ya no se quitaba, se quedó permanentemente.

*Tuve que dejar de usar el corticoides, la piel empezó a afinarse demasiado y comprendí lo nocivo estos. Eso sí, en esos años pasó algo curioso: desapareció durante un año entero. Estos últimos años ha ido expandiéndose y ahora también tengo un poco entre los omoplatos y en la zona genital, en el escroto. Me he estado tratando con homeopatía, que me reguló bastante, pero hace un año dejó de funcionar. Me traté con acupuntura en dos sitios: uno no resultó y en el otro mejoró ligeramente, creo que llevo una alimentación sana. ¿Me podría ayudar?».*

Se le responde el mismo día preguntándole si puede enviarnos por correo electrónico una foto de la dermatitis, para ver su problema y relacionarlo interior y exteriormente.



Recibida la foto, se le contesta lo siguiente:

«Hola, toda la patología que tiene corresponde, según la Medicina Tradicional China, con las zonas reflejas de Intestino Delgado (frente) e Intestino grueso (lados de la nariz). Es lo que debemos de tratar. Llámenos y nos vemos».

## Historia clínica

Le hacemos una historia clínica completa, escuchamos sus argumentos desde cuando le empieza el problema, como le agrava y como le mejora, las enfermedades que ha tenido de joven, por lo que toma, de que esta operado, síntomas más llamativos que le vemos en la historia clínica es su cavidad bucal (vemos sus dientes, paladar y lengua), con mucho sarro, hace mucho tiempo que no va al dentista, para nosotros es un foco de interferencia que apuntamos como importante, al testarle kinesiológicamente, notamos que esta muy tóxico internamente, el primer día de la consulta le regulamos con acupuntura, le prescribimos: kit depurativo, equilibrio de flora intestinal, remitimos al dentista y una hidroterapia de colon.

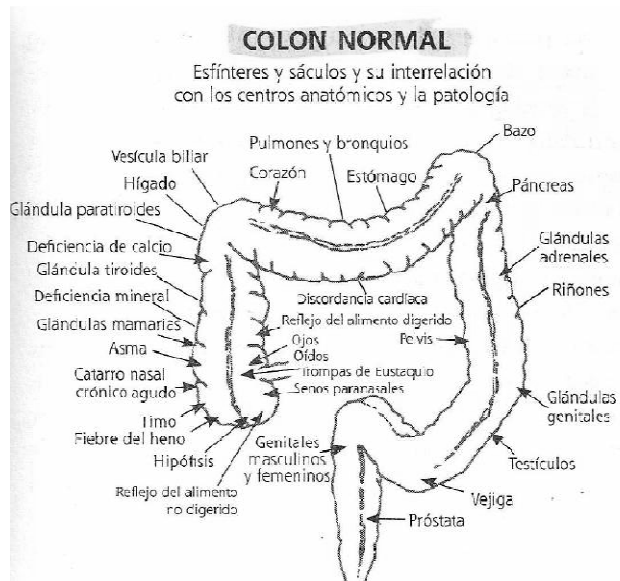
## Tratamiento integrativo

1.- Desintoxicación general de órganos y vísceras con un producto homeopático específico para ello durante seis semanas, equilibrio de la flora intestinal dos meses con un pre y probiótico.

2.- Sanear la dentadura.

3.- Una hidroterapia de colon con ozonoterapia al final de la sesión para eliminar la toxemia acumulada en el intestino grueso.

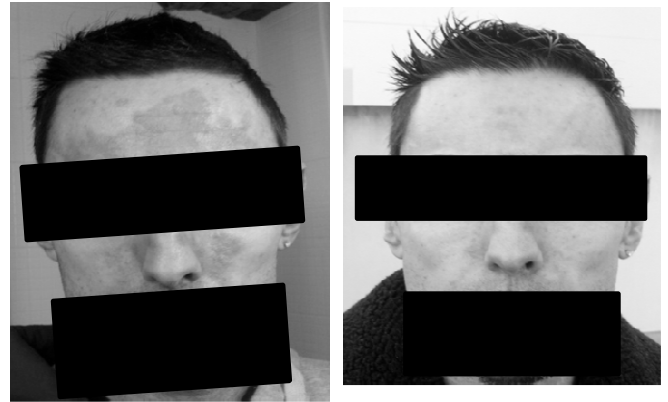Diagnostico de la hidroterapia de colon por el Dr. J. M. Casas de Madrid: Colon sucio, con abundante mucosidad. Limpia bien y extensamente, con abundante moco y residuos de materia biliar, que indican un drenaje hepático muy activo. Acumulación de gas en ceco-ascendente, difícil de remover, probablemente por la presencia de alguna acodadura anatómica a este nivel.



En la imagen vemos los reflejos de las diferentes partes del Intestino Grueso con el organismo en general. Podemos ver en la zona cerco-ascendente, como existe esa toxicidad que nos relata el diagnostico del hidroterapeuta en la limpieza del lugar, que esta indirectamente dando manifestaciones en senos paranasales y puntos que se denominan reflejos de alimentos no digeridos o intolerantes.

Volvemos a ver al paciente al mes, ha mejorado de su dermatitis, está contento y nos relata que ha notado en su cura de salud. En el periodo de la limpieza de la boca sobre todo, tuvo subidas y bajadas de la dermatitis (lo vemos en la segunda foto), a lo que la terapia biológica-naturista llama fases reactivas curativas.

Por tercera vez, el 16 de marzo de 2015, volvemos a ver al paciente y nos relata que ha mejorado pero no sabe el porqué, tiene subidas y bajadas. Lo testa-



mos y vemos que es intolerante a ciertos alimentos que le quitamos, que posiblemente sean los causante de su estimulación inmunológica (Ig-Ac) y sus fases reactivas de la dermatitis. Le pedimos una analítica de sobrecrecimiento bacteriano, para saber más sobre el intestino y sus microbios.

Una vez más demostramos con casos clínicos individuales, los cuales la ciencia ortodoxa no da por validos, por no ajustarse a su protocolo ortodoxo, pero lo importante es la recuperación del paciente. Escuchando al paciente, preocupándonos del paciente y su patología con la relación interior (diagnostico de la hidroterapia de colon) y su problema exterior (dermatitis en la cara), al conocer las causas internas y removerlas es más fácil que las externas desaparezcan.

Como podemos demostrar con este caso clínico, es que como decían los chinos en sus 8 reglas de la acupuntura (yin-yang, interno-externo, vacío-plenitud, frío-calor), aquí en este caso clínico, es un problema interno en boca e intestino, el causante de que ningún tratamiento a nivel tópico funcione si no limpiamos las zonas y focos que estaban saturados de toxinas en su interior, dando sus manifestaciones en su exterior, en frente y lados de la nariz, con una dermatitis crónica. ■

#### Referencias

- Diagnostico de las 8 reglas de la Medicina Tradicional China: [http://acu.ominiverdi.org/index.php/Diagnostico\\_de\\_8\\_reglas](http://acu.ominiverdi.org/index.php/Diagnostico_de_8_reglas).
- Relación del colon con el organismo: <http://www.naturelle.es/wp-content/uploads/colon-sano2.jpg>.
- Dermatitis según Medline: <http://www.nlm.nih.gov/medlineplus/spanish/ency/article/000853.htm>.